

ANEMIA HEMOLÍTICA AUTOINMUNE COMO MANIFESTACIÓN INICIAL DE LINFOMA HODGKIN

MARÍA VIRGINIA BÜRGESESSER, DIEGO CAMPS, ANA DILLER, GASTÓN CAEIRO

SERVICIO DE PATOLOGÍA, HOSPITAL PRIVADO DE CÓRDOBA. CÁTEDRA DE QUÍMICA III, FACULTAD DE MEDICINA, UNIVERSIDAD CATÓLICA DE CÓRDOBA. SERVICIO DE HEMATOLOGÍA Y ONCOLOGÍA, HOSPITAL PRIVADO DE CÓRDOBA, ARGENTINA

RESUMEN

Se presenta el caso de una paciente de 66 años de edad, a la que se le diagnostica anemia hemolítica, la cual fue refractaria al tratamiento y requirió esplenectomía. Además presenta adenomegalias inguinales, cuya biopsia determina infiltración parcial por células linfoides B CD20+, con atipia, y CD30+, con factor de proliferación alto; en médula ósea se constata incremento de linfocitos T. Cuatro meses después, consulta por la aparición de adenopatías inguinales y axilares, de las cuales la biopsia reveló enfermedad de Hodgkin variante esclerosis nodular, y en médula ósea se evidenció infiltración por la enfermedad linfoproliferativa. Si bien es infrecuente la asociación entre anemia hemolítica y linfoma Hodgkin, debe tenerse en cuenta para llegar a la búsqueda oportuna de su causa y al diagnóstico de un probable proceso linfoproliferativo subyacente.

PALABRAS CLAVE: Cáncer, linfoma, Hodgkin, anemia, hemolítica, adenopatía

SUMMARY

In this work we report and study a case of 66 year old woman, whit diagnosis of hemolytic anemia, which was refractory to treatment and she required splenectomy. The patient presented inguinal lymphadenopathy which biopsy has determined a partial infiltration of B-cells CD20 + and CD30 + with atypia and high growth factor. The bone marrow biopsy informed an increased number of T lymphocytes. Four month later, the patient complained due to the appearance of inguinal and axillaries lymph nodes, which biopsy revealed a nodular sclerosis Hodgkin lymphoma. The bone marrow biopsy showed infiltration by lymphoproliferative disease. Although the association between hemolytic anemia and Hodgkin lymphoma is less frequent, this fact should be taken into account in searching its cause and reaching the diagnosis of a probable underlying lymphoproliferative process.

KEY WORDS: Cancer, lymphoma, Hodgkin, hemolytic, anemia, adenopathy

INTRODUCCIÓN

E

l linfoma Hodgkin es uno de los linfomas malignos más frecuentes en los países occidentales. Es una neoplasia maligna del sistema linforreticular que se origina en ganglios linfáticos y se define histopatológicamente por la presencia de la célula de *Reed Sternberg*. Predomina en varones y tiene una incidencia etaria de patrón bimodal, con el primer pico en la tercera década de la vida y el

Recibido:12/11/2010 Revisado: 14/12/2010

Aceptado para publicación:16/12/2020

Correspondencia: Dra. María Virginia Bürgesser.
Hospital Privado de Córdoba, Naciones Unidas 346.
Barrio Parque Vélez Sarsfield. Córdoba, Argentina. CP:
X5016KEH. Tel: 0351-4688829 Fax: 0351-4688826
E-mail: virburgesser@gmail.com

segundo luego de los 50 años. Clínicamente se caracteriza por el aumento del tamaño de un ganglio linfático o grupo de ellos, con síntomas inespecíficos, como fiebre y malestar general⁽¹⁻²⁾.

La anemia hemolítica adquirida constituye una manifestación inusual del linfoma Hodgkin (LH), diagnosticada con frecuencia durante el curso de la enfermedad, y que suele presentarse como cuadro inicial que precede al diagnóstico del proceso linfoproliferativo⁽²⁻⁵⁾.

Por este motivo, se reporta el caso de una mujer de 66 años de edad, a quien se le diagnostica anemia hemolítica con escasa respuesta al tratamiento. Al cabo de 4 meses se realiza el diagnóstico de linfoma Hodgkin en biopsia ganglionar.

CASO CLÍNICO

Se presenta el caso de una paciente de sexo femenino de 66 años de edad que consultó por astenia y cuadro semejante a síndrome gripal. Al examen físico, mostraba adenopatías inguinales pequeñas, ligera esplenomegalia e ictericia conjuntival. Dentro de los estudios de laboratorio se informó hemoglobina (Hb) de 5,5 g/dL y la prueba de *Coombs* directa intensamente positiva (++++), presentando anticuerpos mixtos. Se realizó biopsia de las adenopatías, aspirado medular y biopsia ósea.

El aspirado medular y la biopsia ósea mostraron hiperplasia eritroide, y en la médula ósea se constató aumento de linfocitos T; en tanto que el material correspondiente a ganglio linfático fue informado como una infiltración parcial por células linfoides B CD20+, con atipia, y CD30+, con factor de proliferación alto.

Mientras tanto, la paciente recibió tratamiento para anemia hemolítica autoinmune con corticoides, inmunoglobulinas, ciclofosfamida y finalmente rituximab, en forma sucesiva sin obtener respuesta. Fue esplenectomizada con lo cual logró mejoría parcial de la anemia, y la anatomía patológica del bazo fue negativa

para malignidad, solo mostró esplenomegalia congestiva y hematopoyesis extra medular.

Cuatro meses después de la primera consulta, regresa a la consulta por aparición de adenopatías periféricas. Se realizó nueva biopsia de ganglios inguinal y axilar que reveló enfermedad de Hodgkin variante esclerosis nodular (Figura 1 y 2). Luego se llevó a cabo biopsia de médula ósea, donde se evidenció infiltración por su enfermedad linfoproliferativa.

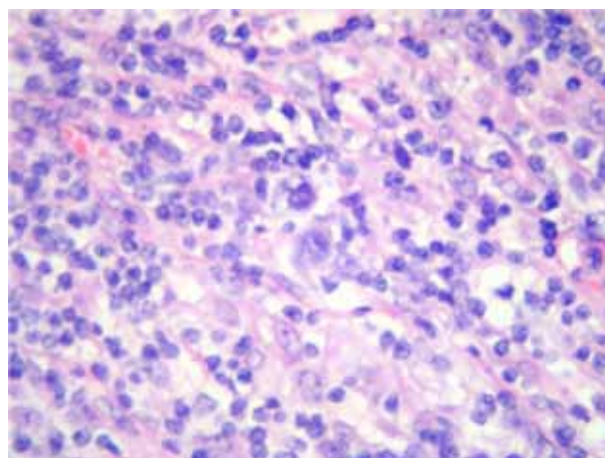


Figura 1. Microfotografía en H/E 40X: célula de *Reed Sternberg* en el centro de la foto, rodeada por células inflamatorias y delgadas bandas de colágeno.

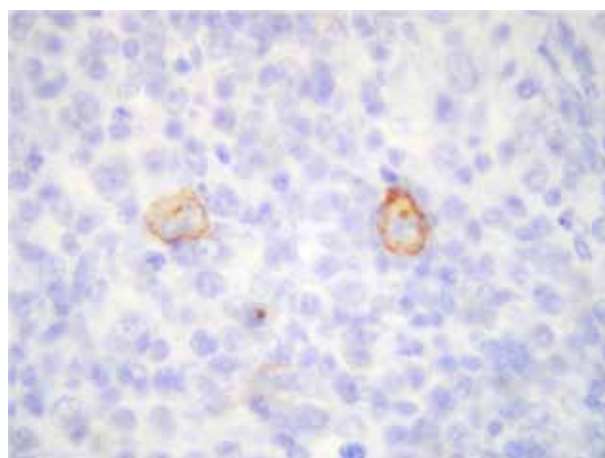


Figura 2. Microfotografía con tinción para CD30 40X: marcación membranosa de célula de *Reed Sternberg*.

DISCUSIÓN

El caso que se reporta corresponde a una mujer de 66 años quien consulta por síntomas inespecíficos y pequeñas adenopatías inguinales, en cuyo *screening* de laboratorio se descubre anemia hemolítica adquirida con positividad para la prueba de *Coombs*, con biopsias de ganglio inguinal y de médula ósea que no fueron concluyentes. Luego de 4 meses, reaparecen adenopatías cuyas biopsias evidencian la presencia de LH variante esclerosis nodular.

La anemia hemolítica adquirida puede ser secundaria a diversas situaciones clínicas. Con respecto a la patología linfoproliferativa, es más común su asociación a linfoma no Hodgkin (LNH) de estirpe B y a leucemia linfática crónica (LLC) en el transcurso de la enfermedad ^(6,7).

Por otro lado, en el LH, la anemia hemolítica es una manifestación infrecuente, descrita por primera vez por Eisner en 1967, que suele presentarse durante el curso de la enfermedad, en especial durante su fase terminal, y que con mayor frecuencia se asocia a la variante esclerosis nodular y celularidad mixta. Se evidencia en casos avanzados y sintomáticos, aunque se ha descrito asociada a carga tumoral mínima, y su aparición no indica peor pronóstico pero sería un indicador de actividad y recaída ^(3,7-9).

La etiología de la anemia permanece desconocida, pero se cree que existe la producción de un anticuerpo, aunque a veces no debidamente identificado. Se han propuesto diversos mecanismos etiopatogénicos, destacándose la disregulación de hematíes, una infección viral que induzca autoinmunidad en el contexto de una neoplasia, la posibilidad de una reacción tipo enfermedad injerto contra huésped o una estimulación antigénica persistente del sistema linfoide ^(3,8). Se ha descrito la presencia de un anticuerpo caliente identificado como IgG anti Iⁱ que sería distintivo del LH ^(2,5).

Andrieu y col., en un estudio que incluyó a nueve pacientes con LH y anemia hemolítica

autoinmune, refiere que todos recibieron tratamiento para LH con el deceso de tres de ellos pero ninguno debido a las consecuencias de la anemia. Además, plantea que la asociación entre ambas entidades, el exceso de células plasmáticas en el tumor y la negatividad de la prueba de *Coombs* serían indicadores de que la actividad anti-eritrocitaria se origina en el tejido neoplásico ⁽¹¹⁾.

Debe tenerse en cuenta la posibilidad del desarrollo de anemia hemolítica, y diferenciarla de otras formas de anemias más comunes en el curso de la enfermedad, como anemia secundaria a enfermedades crónicas, por hiper-esplenismo, secundaria al tratamiento o por enfermedad diseminada con compromiso de la médula ósea ^(4, 5, 10-12).

La anemia hemolítica como manifestación inicial de LH solo corresponde al 1 % de las formas de presentación de dicho proceso linfoproliferativo. Se describe un intervalo entre el diagnóstico de anemia hemolítica y LH que varía entre 3 a 216 meses, con un promedio de 33 meses. Aunque Björkholm y col., reporta el caso de una mujer de 52 años con una historia de anemia hemolítica cíclica de 8 años de evolución, realizándose el diagnóstico de LH luego de una esplenectomía como intento terapéutico ^(3,4,10).

El tratamiento es el correspondiente al proceso linfoproliferativo, observándose disminución de los títulos de auto anticuerpos y eventual negatividad de la prueba de *Coombs*. La esplenectomía puede reducir la intensidad de la anemia hemolítica y mejorar en cuadro clínico, aunque en forma transitoria, como en el caso de nuestra paciente ^(8,13).

Este caso clínico destaca la importancia de la asociación entre anemia hemolítica y LH, que si bien es infrecuente, debe tenerse en cuenta en especial cuando la anemia corresponde a la manifestación clínica inicial y se muestra refractaria al tratamiento, llevando a la búsqueda oportuna de su causa y al diagnóstico de un probable proceso linfoproliferativo subyacente.

REFERENCIAS

1. Menendez BC. Linfoma Hodgkin. *Rev Esp Patol.* 2004;37:129-138.
2. Roif M, Miller EB, Kneller A, Landau Z. Unusual manifestations of Hodgkin's disease. *IMAJ.* 2003;5:62-63.
3. Cazenave JP, Gagnon JA, Girouard E, Bastarache A. Autoimmune hemolytic anemia terminating seven years later in Hodgkin's disease. *CMAJ.* 1973;109:748-752.
4. Björkholm M, Holm G, Merk K. Cyclic autoimmune hemolytic anemia as a presenting manifestation of spleen Hodgkin's disease. *Cancer.* 1982;49:1702-1704.
5. Cavalli F. Rare syndromes in Hodgkin's disease. *Ann Oncol.* 1998;9(Suppl 5):109-112.
6. Sierra R. Coombs-positive hemolytic anemia in Hodgkin's disease: Case presentation and review of the literature. *Mil Med.* 1991;156:691-692.
7. Eisner E, Ley A, Mayer K. Coombs'-positive hemolytic anemia in Hodgkin's disease. *Ann Intern Med.* 1967;66:258-273.
8. Levine AM, Thornton P, Forman SJ, Van Hale P, Holdorf D, Rouault CL, et al. Positive Coombs' test in Hodgkin's disease: Significance and implications. *Blood.* 1980;55:607-611.
9. Majumdar G. Unremitting severe autoimmune hemolytic anemia. As a presenting feature of Hodgkin's disease with minimum tumor load. *Leuk Lymphoma.* 1995;20:169-172.
10. Ertem M, Uysal Z, Yavuz G, Gözdaşoğlu S. Immune thrombocytopenia and hemolytic anemia as a presenting manifestation of Hodgkin disease. *Pediatr Hematol Oncol.* 2000;17:181-185.
11. Andrieu J, Youinou P, Marcelli A. Autoimmune hemolytic anemia associated with Hodgkin's disease. Characteristics, prognosis and incidence. *Nouv Presse Med.* 1981;10(36):2961-2964.
12. Ozdemir F, Yilmaz M, Akdogan R, Kaynar K, Kavgaci H, Karti S, et al. Hodgkin's disease and autoimmune hemolytic anemia: A case report. *Med Princ Pract.* 2005;14:205-207.
13. Kühböck J, Aiginger P, Pötzi P, Smolen J. Hemolytic anemia in Hodgkin's disease. *Acta Med Austriaca.* 1979;6(5):186-189.